

# Die varisierende Closed-Wedge-Osteotomie am distalen Femur zur Behandlung der unikompartimentalen lateralen Arthrose am Kniegelenk

Denise Freiling<sup>1,2</sup>, Ronald van Heerwaarden<sup>3</sup>, Alex Staubli<sup>4</sup>, Philipp Lobenhoffer<sup>2</sup>

Zeichner: Reinhold Henkel, Heidelberg

## Zusammenfassung

### Operationsziel

Verlagerung der mechanischen Beinachse aus dem lateralen Kompartiment nach medial bei vorbestehender lateraler Arthrose am Kniegelenk und Valgusdeformität.

### Indikationen

Unikompartimentale laterale Gonarthrose in Kombination mit einer Valgusfehlstellung des (distalen) Femurs. Posttraumatische oder kongenitale Valgusfehlstellungen des (distalen) Femurs.

### Kontraindikationen

Fortgeschrittene Knorpelschäden des medialen Kompartiments ( $\geq$  Grad 3 nach Outerbridge).

Totaler Innenmeniskusverlust.

Ungenügende Weichteilverhältnisse im Bereich des distalen Femurs (z.B. offene Wunden, indurierte Narben etc.).

Starker Nikotinabusus (mehr als zehn Zigaretten am Tag).

Akute oder chronische Entzündungen (floride bakterielle Entzündungen [systemisch und lokal]).

Erheblich eingeschränkte Beweglichkeit des Kniegelenks  $> 20^\circ$ .

Rheumatoide Arthritis.

### Operationstechnik

Optional: Arthroskopie in gleicher Narkose.

Markierung der anatomischen Landmarken, danach anteromedialer Hautschnitt. Subvastuszugang, d.h. stumpfes Ablösen des Musculus vastus medialis vom Septum intermusculare und direktes Eingehen auf das Femur. Markierung der posterioren Osteotomie mittels Führungsdrähten (falls vorhanden, mit Zielgerät OGD [„osteotomy guiding device“], Fa. Synthes, Schweiz). Die aufsteigende biplanare Osteotomie wird mittels Elektroauter markiert. Zunächst erfolgt die posteriore inkomplette Osteotomie des distalen Femurs unter ständiger Spülung. Danach wird der aufsteigende biplanare Sägeschnitt entlang der Markierung angelegt. Nach Beendigung der Osteotomie (drei Knochenschnitte!) kann der Knochenkeil aus dem posterioren Segment entnommen werden. Die Osteotomie kann nun langsam und plastisch deformierend durch den Operationsassistenten geschlossen

werden. Radiologische Kontrolle der mechanischen Beinachse mittels Metallstange (Alignment Rod, Fa. Synthes, Schweiz). Einbringen der TomoFix-Platte unter den Musculus vastus medialis (cave: auf anteromediale Lage am distalen Femur achten!). Zunächst Einbringen der distalen Kopfverriegelungsschrauben. Einbringen einer temporären Zugschraube in das proximal zur Osteotomie gelegene Kombiloch. Einbringen der proximalen (monokortikalen) Schrauben. Austauschen der Zugschraube gegen eine bikortikale Kopfverriegelungsschraube. Radiologische Kontrolle in zwei Ebenen. Wundverschluss.

### Weiterbehandlung

Anlage eines elastischen Kompressionsverbands im Operationssaal. Kühlung. Erster Verbandswechsel inklusive Entfernung der Redon-Drainage am 1. postoperativen Tag. Physiotherapie, manuelle Lymphdrainage ab dem 1. postoperativen Tag. Teilbelastung für die ersten 4–6 postoperativen Wochen. Fadenzug nach 10–12 Tagen. Röntgenkontrolle vor Entlassung aus der stationären Behandlung. Zweite Röntgenkontrolle nach 6 postoperativen Wochen, danach Belastungssteigerung möglich. Thromboseprophylaxe bis zum Erreichen der Vollbelastung.

### Ergebnisse

In der Klinik für Unfall- und Wiederherstellungschirurgie des Diakoniekrankenhauses Henriettenstiftung Hannover wurden in der Zeit von Januar 2005 bis Oktober 2008 60 varisierende schließende Osteotomien des distalen Femurs durchgeführt (davon 30 in biplanarer Technik). Das Korrekturausmaß lag bei 7,6 mm (4–13 mm). Das durchschnittliche Alter betrug 39,7 Jahre (17–79 Jahre). Die Patienten waren im Durchschnitt 2,3-mal voroperiert. Der

Oper Orthop Traumatol 2010;22:317–34

DOI 10.1007/s00064-010-9006-9

<sup>1</sup>Klinik für Unfall- und Wiederherstellungschirurgie, Diakoniekrankenhaus Henriettenstiftung Hannover,

<sup>2</sup>Sportsclinic Germany GmbH, Hannover,

<sup>3</sup>Limb Deformity Reconstruction Unit, Department of Orthopedics, Sint Maartenskliniek, Woerden, Niederlande,

<sup>4</sup>Sonnmatt Luzern, Kurhotel Residenz Privatklinik, Luzern, Schweiz.

Nachuntersuchungszeitraum belief sich im Mittel auf 21 Monate (3–45 Monate). Die präoperative Beugefähigkeit des betroffenen Kniegelenks betrug durchschnittlich 126°, wobei postoperativ eine mittlere Flexion von 128° ermittelt werden konnte. Bei 25 Patienten lag präoperativ ein Streckdefizit von mindestens 5° im Vergleich zur Gegenseite vor, wohingegen zehn Patienten auch postoperativ zum Zeitpunkt der Nachuntersuchung noch keine volle Extension des Kniegelenks erreicht hatten. Der Tegner-Score stieg von präoperativ 2,8 (1–4) auf postoperativ 5,6 (2–9), im IKDC-Score (International Knee Documentation Committee) erreichten 18 Patienten Grad A, 27 Patienten Grad B, neun Patienten Grad C und sechs Pati-

enten Grad D. Die Werte der visuellen Analogskala (VAS) für Schmerz betragen präoperativ durchschnittlich 6,8 (8–2), postoperativ 3,1 (0–7). Insgesamt mussten sich sieben Patienten einer Revisionsoperation unterziehen (dreimal Pseudarthrose, ein oberflächlicher Infekt, ein tiefer Infekt und ein entlastungspflichtiges Hämatom, eine Fraktur proximal der TomoFix<sup>MDF</sup>-Platte nach Sturz).

### Schlüsselwörter

Unikompartimentale laterale Gonarthrose · Biplanare Osteotomie · Valgusfehlstellung · Plattenfixateur · TomoFix<sup>MDF</sup>

## The Medial Closed-Wedge Osteotomy of the Distal Femur for the Treatment of Unicompartmental Lateral Osteoarthritis of the Knee

### Abstract

#### Objective

Shifting of the mechanical axis from the lateral to the medial compartment in patients with lateral osteoarthritis in combination with valgus deformity.

#### Indications

Osteoarthritis of the lateral compartment in combination with valgus deformity of the (distal) femur. Posttraumatic and congenital valgus deformities of the (distal) femur.

#### Contraindications

Osteoarthritis of the medial compartment ( $\geq$  grade 3 on Outerbridge Scale). Total loss of the medial meniscus. Acute or chronic infections. Rheumatoid arthritis. Heavy smoking. Extension or flexion deficit  $> 20^\circ$ . Poor soft-tissue conditions on site of surgery.

#### Surgical Technique

Optional: arthroscopy before osteotomy. Anteromedial skin incision, subvastus approach with blunt preparation around the vastus medialis muscle and separation of this muscle from the intermuscular septum. The posterior osteotomy is marked with Kirschner wires (OGD [osteotomy guiding device], Synthes, Switzerland, can be used optionally). The biplanar cut is marked on the bone with an electrocautery device. The bone cuts start with the posterior incomplete osteotomy, followed by the anterior biplanar cut. After finishing the osteotomy (three bone cuts!), the bone wedge can be removed. Closing the osteo-

tomy should start very gently as a plastic deformation of the bone. A radiologic control of the leg alignment and the mechanical axis is achieved with an alignment rod (Synthes, Switzerland). The plate should be inserted under the vastus medialis muscle. It is very important, that the surgeon controls the correct anteromedial position of the plate at the distal femur (right and left version of the implant). Fixation of the plate with locking screws distally. Positioning of a lag screw in the dynamic hole directly above the osteotomy. Insertion of monocortical screws in the three remaining holes proximal of the lag screw. Finally, the lag screw is changed to a self-tapping bicortical locking head screw. X-ray control, wound closure.

#### Postoperative Management

Elastic bandage of the leg up to the thigh in the operating room. Change of the dressing on day 1 after surgery. Ice treatment. Walking on crutches starting day 1 after surgery. Physiotherapy and manual lymph drainage starting on day 1 after surgery. Partial weight bearing for the first 4–6 weeks after surgery. Suture removal after 10–12 days. X-ray control on day 3 and 6 weeks after surgery. Discharge possible, if wounds are dry (day 4–7).

#### Results

Between January 2005 and October 2008, 60 patients were treated with medial closed-wedge osteotomy of the distal femur (since 11/2006 only with biplanar osteotomy technique) at the Department of Trauma and Reconstructive Surgery, Diakoniekrankenhaus Henriettenstiftung Hannover, Germany. The average wedge size was 7.6 mm (4–13 mm). The mean age was 39.7 years (17–79 years). The patients had had 2.3 previous surgeries. The mean follow-up was 21 months (3–45 months).

Flexion was 126° (95–140°) preoperatively, and 128° (105–140°) postoperatively. 25 patients had at least 5° extension deficit (5–15°) before surgery, whereas ten patient did not reach the full extension at follow-up examination. The Tegner Activity Score increased from 2.8 (1–4) preoperatively to 5.6 (2–9) postoperatively, in IKDC (International Knee Documentation Committee) Score, 18 patients reached grade A, 27 grade B, nine grade C, and six grade D. The visual analog scale (VAS) score decreased from 6.8 (8–2) preoperatively to 3.1 (0–7) postoperatively.

### Vorbemerkungen

Kniennahe Osteotomien erfreuen sich in den letzten Jahren wieder zunehmender Beliebtheit. Grund hierfür sind zum einen neue, winkelstabile Implantate und zum anderen weiterentwickelte, teilweise minimalinvasive Operationsmethoden, welche die Komplikationsrate deutlich gesenkt haben. Die postoperative Zufriedenheit der Patienten konnte deutlich gesteigert werden.

Die valgusierende hohe tibiale Umstellungsoperation zur Behandlung der medialen Arthrose gehört in den meisten orthopädisch-traumatologischen Abteilungen mittlerweile zum Standardrepertoire [3–5], wohingegen die Osteotomie des Femurs bei Valgusdeformitäten und lateraler Arthrose heutzutage noch sehr viel seltener durchgeführt wird.

In der aktuellen Literatur werden unterschiedliche Operationstechniken (u.a. lateral öffnende Verfahren [1], Domosteotomien etc.) mit verschiedenen Implan-

Seven patients had revision surgery (three times delayed union/nonunion of the osteotomy, one superficial and one deep infection, one hematoma, one fracture [proximal of the internal plate fixator] after a fall).

### Key Words

Unicompartmental osteoarthritis of the lateral compartment · Biplanar osteotomy · Valgus deformity · Internal plate fixator · TomoFix<sup>MDF</sup>

taten (Kondylenplatten, Spacerplatten etc.) beschrieben, wobei häufig hohen Komplikationsraten in Kauf genommen werden mussten.

Im Folgenden wird die varisierende schließende Osteotomie des distalen Femurs in biplanarer Technik beschrieben, welche durch einen speziell für diesen Eingriff konzipierten, anatomisch geformten, winkelstabilen internen Plattenfixateur TomoFix<sup>MDF</sup> (MDF: mediales distales Femur; Fa. Synthes) und durch eine verbesserte Operationstechnik [2, 10, 11] wesentlich einfacher und sicherer geworden ist. Seit die biplanare Technik in der eigenen Abteilung angewendet wird, konnte die Patientenzufriedenheit signifikant verbessert werden, was zum einen aus der Reduktion von postoperativen Schmerzen, zum anderen aus der schnelleren Wiedererlangung des vollen Bewegungsausmaßes (insbesondere der Beugefähigkeit) resultiert.

### Operationsprinzip und -ziel

Ziel der schließenden varisierenden Osteotomie des Femurs ist die Entlastung des geschädigten lateralen Kompartiments durch die Verlagerung der mechanischen Beinachse nach medial. Der sog. Subvastuszugang ist weichteilschonend und erlaubt eine zügige, schmerzarme Nachbehandlung, ohne die Qua-

drizepsmuskulatur zu schädigen. Die verbesserte biplanare Osteotomietechnik beugt intraoperativen Rotationsfehlern vor und reduziert das Risiko von postoperativen Beugedefiziten drastisch. Die knöchernen Konsolidierung der Osteotomie wird gefördert und somit Pseudarthrosen vorgebeugt.

### **Vorteile**

- Weichteilschonender Operationszugang ohne Ablösung von Muskulatur.
- Im Gegensatz zu den lateral öffnenden Verfahren keine Irritation durch den von der Muskulatur bedeckten internen Plattenfixateur.
- Meniskus-/Knorpelchirurgie im Rahmen der vorher durchgeführten Arthroskopie möglich.
- Links- bzw. Rechtsversion des Implantats für eine bessere anatomische Lage am distalen Femur.
- Biplanare Osteotomietechnik:
  - Schutz vor intraoperativen Rotationsfehlern.
  - Schnellere knöcherne Konsolidierung.
  - Reduktion von postoperativen Beugedefizite durch Schonung des Recessus suprapatellaris.
  - Schnelle Rehabilitation.
  - Weniger postoperative Schmerzen.

### **Nachteile**

- Bei falscher präoperativer Planung keine Rückzugsmöglichkeit, insbesondere bei Überkorrektur.
- Genaue Kenntnis der Operationstechnik und des Implantats notwendig.

### **Indikationen**

- Unikompartimentale laterale Gonarthrose in Kombination mit einer Valgusdeformität des (distalen) Femurs.
- Kongenitale oder posttraumatische Valgusfehlstellungen des (distalen) Femurs.
- Körperlich aktive Patienten.
- Patientenalter bis 60 Jahre, in Ausnahmefällen bis 70 Jahre.
- Ausreichende präoperative Beweglichkeit des Kniegelenks (Flexion mindestens 90°, Streckdefizit bis 20°).
- Gute Compliance.

### **Kontraindikationen**

- Valgusdeformität überwiegend im Bereich der Tibia.
- Höhergradige Knorpelschäden im medialen Gelenkabschnitt ( $\geq$  Grad 3 nach Outerbridge [6]).
- Kompletter Verlust des Innenmeniskus.
- Ungenügende Weichteilverhältnisse im Bereich des distalen Femurs (z.B. offene Wunden, indurierte Narben etc.).
- Starker Nikotinabusus (mehr als zehn Zigaretten am Tag).
- Akute oder chronische Entzündungen (lokal oder systemisch).

- Rheumatoide Arthritis.
- Erheblich eingeschränkte Beweglichkeit des Kniegelenks.
- Fehlende Compliance.

### **Patientenaufklärung**

- Allgemeine chirurgische Komplikationen wie Infektion (Früh-/Spätinfekt), Verletzung von Gefäßen, Nerven, Muskeln, Sehnen.
- Irritationen der Weichteile durch das Implantat (sehr selten!).
- Wundheilungsstörungen.
- Postoperatives Hämatom, ggf. revisionspflichtig.
- Postoperative Schwellung.
- Pseudarthrose mit nachfolgender erneuter Operation.
- Bewegungseinschränkungen.
- Teilbelastung der operierten Extremität für mindestens 4 Wochen.
- Bei Rauchern: Höheres/hohes Risiko einer verzögerten Knochenheilung sowie von Wundheilungsstörungen.

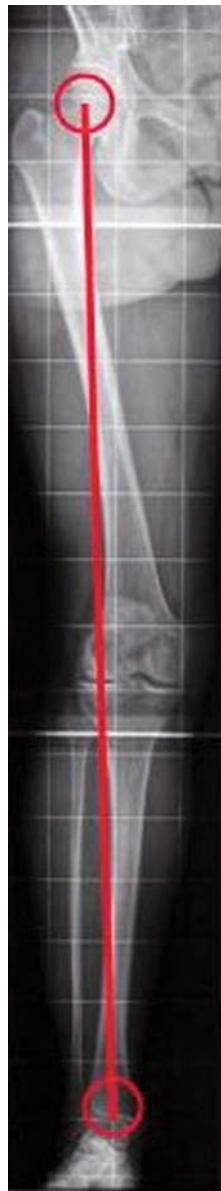### **Operationsvorbereitungen**

- Röntgenaufnahmen des Kniegelenks in zwei Ebenen sowie Tangentialaufnahme der Patella.
- Ganzbeinaufnahme der zu operierenden Extremität unter Belastung.
- Bestimmung der Kniegelenkwinkel nach Paley [7], insbesondere des lateralen distalen Femurwinkels (mLDFA) und des medialen proximalen Tibiawinkels (MPTA), sowie des CORA („center of rotation and angulation“) zur Analyse und Lokalisation der valgischen Fehlstellung.
- Optional: Magnetresonanztomographische Aufnahme.
- Optional: Diagnostische Arthroskopie des Kniegelenks in gleicher Narkose direkt vor der geplanten Osteotomie.
- Detaillierte Planung der Operation!

### **Planung**

- Die sorgfältig durchgeführte und somit exakte präoperative Planung ist bei dieser Operationstechnik von entscheidender Bedeutung, da das Korrekturmaß intraoperativ nach Entnahme des Knochenkeils nur sehr begrenzt verändert werden kann. Die Planung kann sowohl zeichnerisch mit Hilfe von Lineal und Winkelmesser wie auch an der digitalen Röntgenkonsole (eigenes Vorgehen, Kalibrierung des Geräts vor Beginn jeder Planung notwendig!)

vorgenommen werden. Bei der Bestimmung des Korrekturausmaßes sollte unbedingt der individuelle Vergrößerungsfaktor der Röntgenaufnahmen berücksichtigt werden, da anderenfalls Fehlbestimmungen möglich sind. In der von den Autoren angewandten Vorgehensweise wird das Korrekturausmaß in Millimetern angegeben. Dies resultiert u.a. aus der zeichnerischen Darstellung. Nach Eintragung des zu korrigierenden Winkels in die Planungsskizze wird der Abstand (in mm!) des proximalen und distalen Osteotomieschnitts gemessen. Wir verwenden hierbei die Planungsmethode nach Miniaci [8, 9], welche im Folgenden beschrieben werden soll.



**Abbildung 1**  
Präoperative Ganzbeinaufnahme des zu operierenden Beins unter Belastung. Die rote Linie markiert die präoperative Beinachse.

### Vorbereitung

- Anfertigung einer Ganzbeinaufnahme der betroffenen Extremität unter Belastung (exakt anteroposterior [a.p.]! Abbildung 1 mit bereits eingezeichneter mechanischer Belastungsachse).

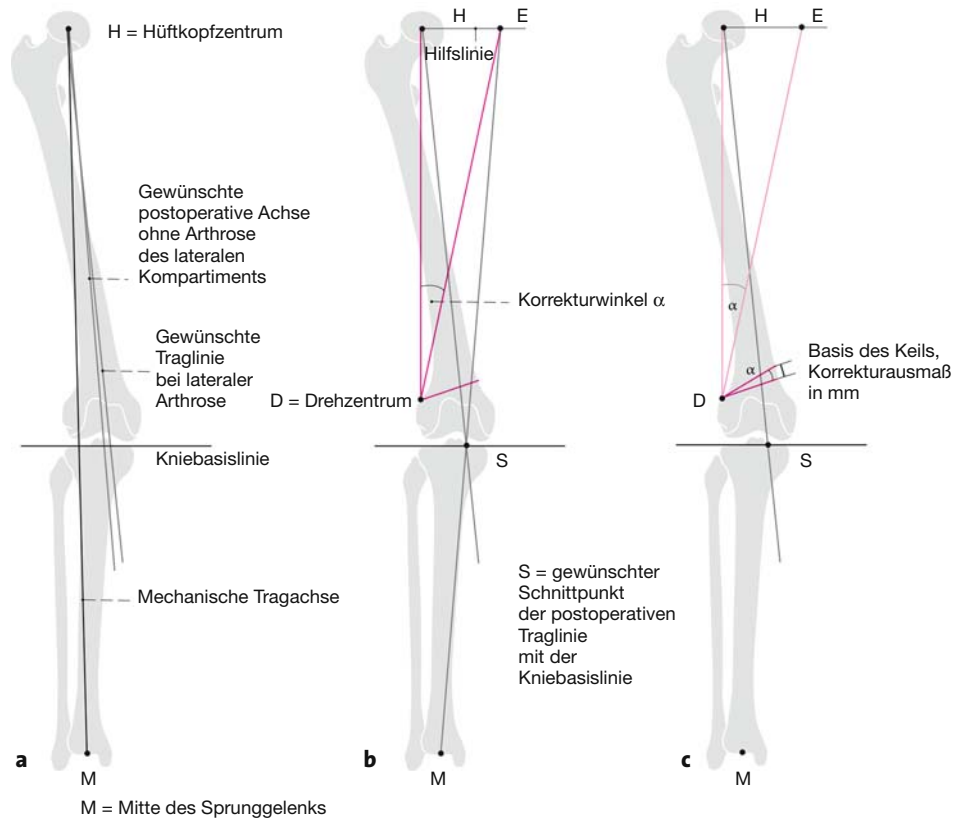
### Planung

- Das Hüftkopffzentrum (H) sowie die Mitte des oberen Sprunggelenks (M) werden markiert (Abbildung 2a).
- Die beiden Markierungen werden durch eine Gerade verbunden. Die entstandene Linie ist die mechanische Beinachse, welche bei einer valgischen Deformität durch das laterale Gelenkkompartiment verlaufen sollte (Abbildung 2a).
- Als Nächstes wird die Kniebasislinie (Abbildung 2a) eingezeichnet (Parallele zu den Gelenkflächen des Tibiaplateaus).
- Die angestrebte postoperative Belastungsachse liegt bei alleiniger Valgusfehlstellung ohne höhergradige Knorpelschäden bei einer mechanischen femoroti-bialen Achse von  $0^\circ$  (Abbildung 2a), bei valgischer Deformität in Kombination mit einer lateralen Arthrose etwas medial der medialen Eminentia intercondylaris (Abbildung 2a), wobei genaue Empfehlungen in der Literatur fehlen. Oberstes Ziel ist die Wahrung oder Herstellung einer weitgehend normalen Ausrichtung der Gelenklinie des Kniegelenks. Je nach radiologischem Befund wird die gewünschte postoperative Achse nun in die Planungsskizze eingetragen.
- Als Nächstes werden der distale, leicht aufsteigende Osteotomieschnitt (Abbildung 2b) sowie das Drehzentrum (D) eingezeichnet, welches sich an der lateralen Kortikalis des distalen Femurs knapp oberhalb der radiologisch sichtbaren Begrenzung der Knorpelfläche der lateralen Kondyle zum Femurschaft befindet (Abbildung 2b).
- Vom Zentrum des Hüftgelenks wird eine Hilfslinie nach medial gezogen (Abbildung 2b). Der Schnittpunkt (S) der gewünschten postoperativen Achse mit der Kniebasislinie wird markiert. Nun wird eine weitere Gerade (Abbildung 2b) eingezeichnet, welche von der Mitte des oberen Sprunggelenks (M) durch den Schnittpunkt S bis zur Hilfslinie verläuft und diese schneidet.
- Der Schnittpunkt dieser Hilfslinie mit der gewünschten postoperativen Belastungsachse wird mit E bezeichnet (Abbildung 2b).
- Nun wird je eine Linie von Punkt H (Hüftkopffzentrum) zu Punkt D (Drehzentrum) und von Punkt D zu Punkt E gezogen. Der aus diesen beiden Linien resultierende Winkel heißt Korrekturwinkel  $\alpha$ . Er

**Abbildungen 2a bis 2c**

a) Präoperative Planung: Zunächst werden das Hüftkopfczentrum (H) sowie die Mitte des oberen Sprunggelenks (M) eingezeichnet. Die Verbindungslinie dieser zwei Punkte markiert die präoperativ vorhandene mechanische Beinachse. Die Kniebasislinie wird ebenfalls eingezeichnet. Je nach präoperativem Arthrosegrad bzw. der vorhandenen Valgusdeformität wird die postoperativ anzustrebende Traglinie ebenfalls eingezeichnet.

b) Das Drehzentrum D sowie der distale Schnitt der Osteotomie werden eingetragen. Eine Hilfslinie wird vom Hüftkopfczentrum nach medial eingezeichnet. Als Schnittpunkt S wird der Punkt auf der Kniebasislinie benannt, welcher diese mit der zu erzielenden postoperativen Tragachse schneidet. Es wird eine weitere Gerade eingezeichnet, welche den Mittelpunkt M des oberen Sprunggelenks mit dem Schnittpunkt S verbindet. Der Schnittpunkt dieser Geraden mit der Hilfslinie wird mit E bezeichnet. Danach wird je eine Linie von Punkt H (Hüftkopfczentrum) zu Punkt D (Drehzentrum der Osteotomie) und von Punkt D zu Punkt E gezogen. Der durch diese beiden Linien gebildete (Korrektur-)Winkel wird  $\alpha$  genannt.



c) Der Winkel  $\alpha$  wird bestimmt. Diese ermittelte Gradzahl wird als geplante proximale Osteotomie eingetragen. Die Basis des resultierenden Keils an der medialen Femurkortikalis wird abgemessen (Korrekturausmaß [in mm!]; cave: individuellen Vergrößerungsfaktor beachten).

entspricht dem Korrekturwinkel des distalen Femurs (Abbildung 2c).

- Im nächsten Schritt wird der proximale Osteotomie-schnitt im entsprechenden (Korrektur-)Winkel  $\alpha$  zur bereits vorhandenen distalen Osteotomie eingezeichnet (s. Abbildung 2c). Die Basis des Osteotomiekeils kann nun an der medialen Femurkortikalis (in mm!) unter Berücksichtigung des jeweiligen Maßstabs abgelesen werden (bei digitalen Röntgengeräten ist die Kalibrierung vor Beginn der Planung notwendig!).

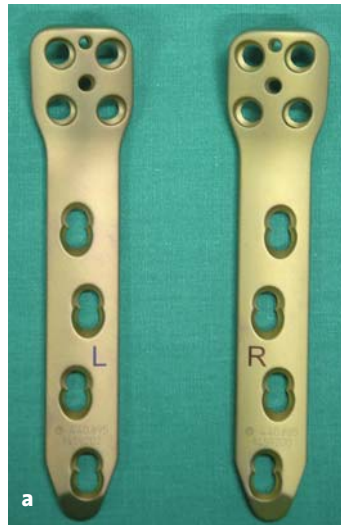**Instrumentarium und Implantate**

- Interner Plattenfixateur TomoFix<sup>MDF</sup> (MDF: mediales distales Femur), Links- bzw. Rechtsversion des Implantats (Abbildungen 3a und 3b).
- Bohrhülsen (inklusive Einsatz für Kirschner-Drähte [2 mm]) sowie Positionierhilfe (Abbildung 4).

- Mono- und bikortikale Kopfverriegelungsschrauben (Abbildung 5).
- Bildverstärker.
- Gegebenenfalls sterile Oberschenkelblutsperr.
- OGD („osteotomy guiding device“) als Zielgerät (Fa. Synthes, Schweiz; Abbildungen 6a und 6b).
- Fünf Bohrdrähte, 3 mm.
- Alternativ zum Zielgerät vier Kirschner-Drähte mit Bohrspitze als Führungsdrähte.
- Sterile Metallstange zur intraoperativen Überprüfung der Beinachse (z.B. Alignment Rod, Fa. Synthes).
- Falls kein OGD vorhanden, sterile Messlehre zur Beurteilung der Höhe des Osteotomiekeils.
- Oszillierende Säge mit einem breiten (90 mm Länge) und einem schmalen Sägeblatt (50 mm Länge) für den aufsteigenden Schenkel der bikortikalen Osteotomie.

**Abbildungen 3a und 3b**

a) Interner Plattenfixateur Tomo-Fix<sup>MDF</sup> (MDF: mediales distales Femur). Es sind eine Rechts- und eine Linksversion erhältlich.  
 b) TomoFix<sup>MDF</sup> mit eingebrachten Schrauben.



**Abbildung 4**

Mit der Positionierhilfe werden die Bohrhülsen in die bereits vorgegebenen Windungen des Plattenfixateurs eingebracht. Sie wird nach Eindrehen der Bohrhülsen wieder entfernt.

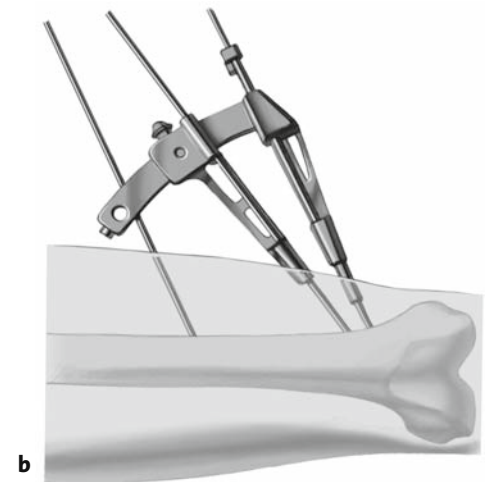



**Abbildung 5**

Kopfverriegelungsschrauben: Grün: Selbstschneidend. Blau: Selbstschneidend und selbstbohrend.

**Abbildungen 6a und 6b**

a) Das Zielgerät OGD („osteotomy guiding device“; Fa. Synthes, Schweiz) erleichtert das Einbringen der Führungsdrähte. Mit Hilfe dieses Instruments werden je drei Drähte distal und proximal eingebracht. Auf einer kalibrierten Messlatte kann das gewünschte Korrektorausmaß exakt eingestellt und auf einer markierten Anzeige abgelesen werden.  
 b) Das OGD wird mit einem weiteren Draht am Femurschaft temporär befestigt.



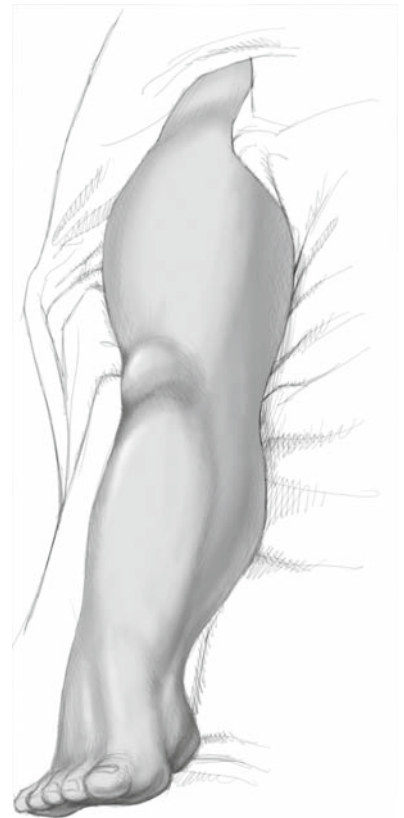
- 4,5-mm-Kortikalisschrauben in verschiedenen Längen als temporäre Zugschrauben.

### **Anästhesie und Lagerung**

- Intubationsnarkose oder rückenmarksnahe Regionalanästhesie.
- Systemische Antibiotikaprophylaxe („single shot“), z.B. mit Cefazolin 2 g i.v.
- Rückenlage.
- Abdeckung des gesamten Beins inklusive des Beckenkamms, um eine intraoperative Kontrolle der mechanischen Beinachse zu ermöglichen (Abbildung 7).
- Anlage einer sterilen Oberschenkelblutsperre (optional).
- Leichtes Absenken des gegenseitigen Beins, um eine Durchleuchtungskontrolle in zwei Ebenen zu ermöglichen und dem auf der Innenseite der zu operierenden Extremität stehenden Operateur Bewegungsfreiheit zu garantieren.
- Platzieren des Bildverstärkers ipsilateral des betroffenen Beins.

### **Abbildung 7**

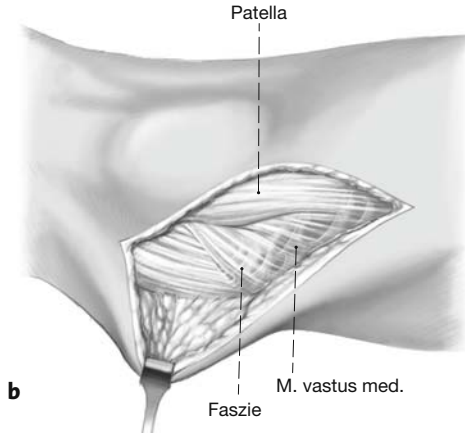
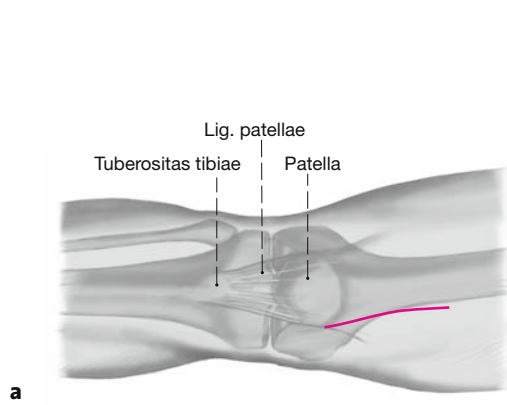
Lagerung des Beins. Vor Beginn der Operation wird das betroffene Bein inklusive des Beckenkamms steril abgedeckt. Auf diese Weise kann auch intraoperativ die Mitte des Hüftkopfes und somit die intraoperative Tragachse radiologisch ermittelt werden.





## Operationstechnik

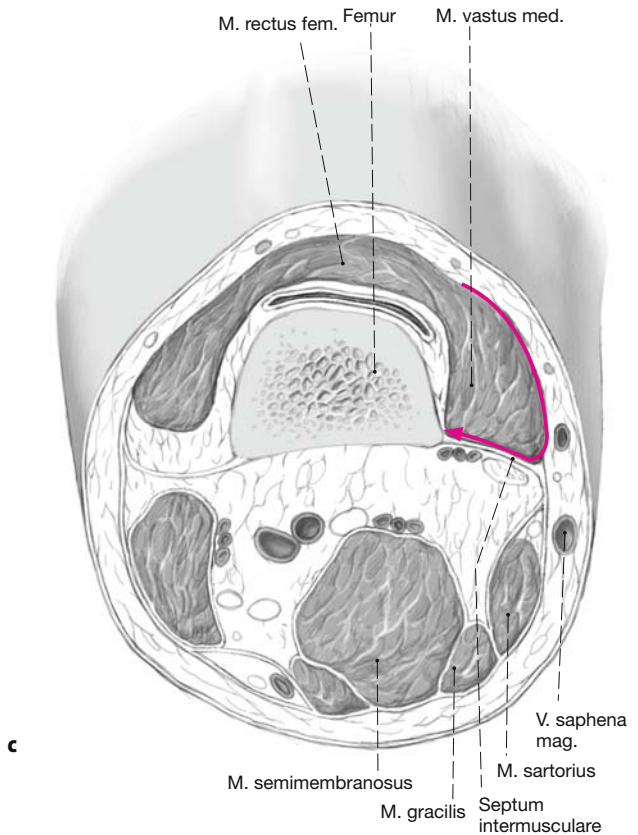
Abbildungen 8 bis 18



### Abbildungen 8a bis 8c

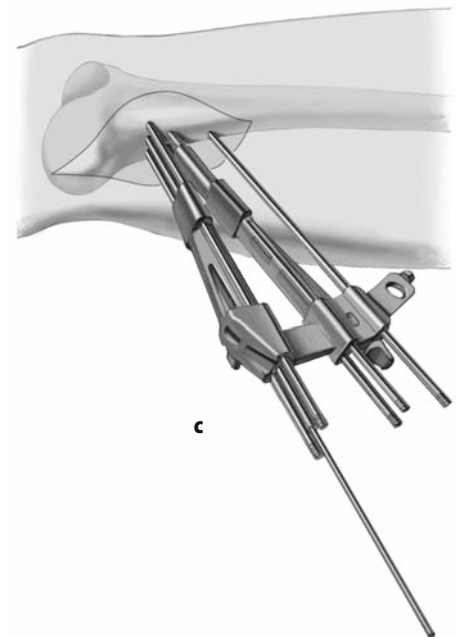
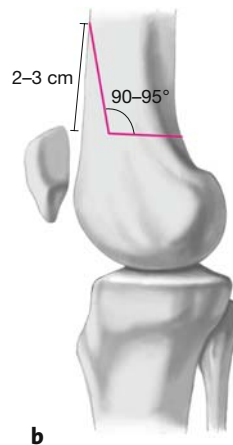
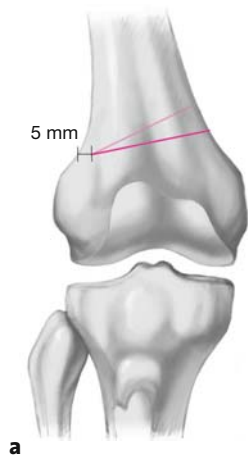
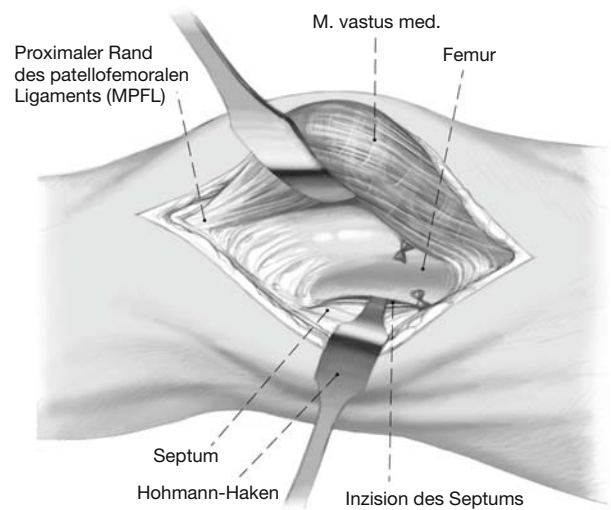
#### Zugang.

Markierung der anatomischen Landmarken auf der Haut: Patella, Tuberositas tibiae und Ligamentum patellae (a). Die Hautinzision beginnt anteromedial, ca. 1 Handbreit über dem oberen Patellapol, und reicht nach distal bis zum oberen Drittel der Patella. Dieser Hautschnitt kann ggf. später bei weiterführenden Operationen (z.B. Implantation einer Totalendoprothese) benutzt werden und beugt Wundheilungsstörungen vor. Nach scharfer Präparation durch das subkutane Fettgewebe erfolgt die Inzision der Faszie des Musculus vastus medialis (b). Unter Berücksichtigung und ggf. Ligatur der versorgenden Perforansgefäße Abschieben des Muskels vom darunterliegenden Septum intermusculare. Stumpfes Eingehen direkt auf das Femur (sog. Subvastuszugang, beschreibt das weichteilschonende und komplikationsarme Eingehen am Unterrand des Musculus vastus medialis; c).

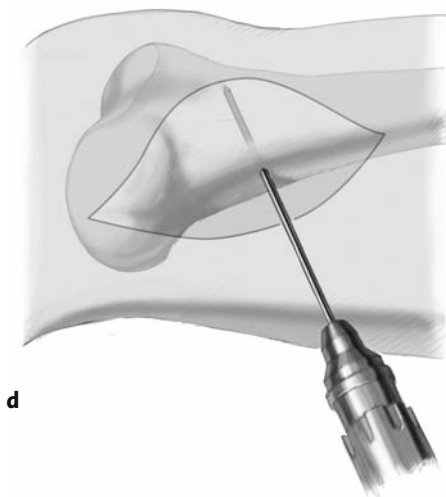


**Abbildung 9**

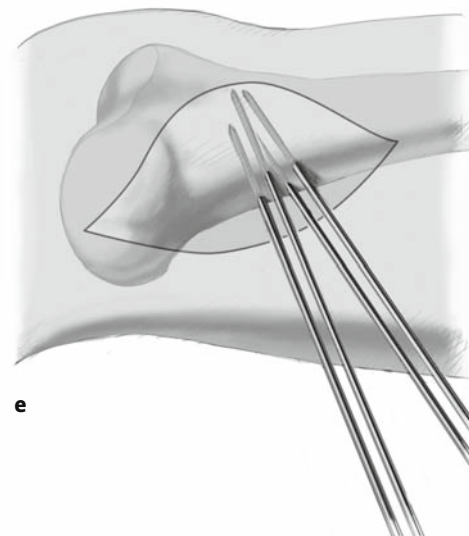
Weghalten der Vastusmuskulatur mit einem Langenbeck-Haken zur Streckseite. Die dorsalen Strukturen werden durch einen Hohmann-Haken, welcher nach vorsichtiger Inzision des Septum intermusculare eingesetzt wird, geschützt. Gegebenenfalls müssen störende Weichteilbrücken stumpf gelöst werden, um eine weitgehend spannungsfreie Retraktion der Weichteile zu erlangen. Beim Einsetzen des Hohmann-Hakens ist auf einen ständigen knöchernen Kontakt seiner Spitze am Femur zu achten, um iatrogene Verletzungen der hinter dem Septum intermusculare befindlichen Strukturen (Arterie, Vene, Nerv) zu vermeiden. Um ausreichende Übersicht zu erlangen, muss mitunter das mediale patellofemorale Ligament (MPFL) kurzstreckig inzidiert werden (am Operationsende Verschluss notwendig!).



**Abbildungen 10a bis 10f**  
(Legende nächste Seite)



d

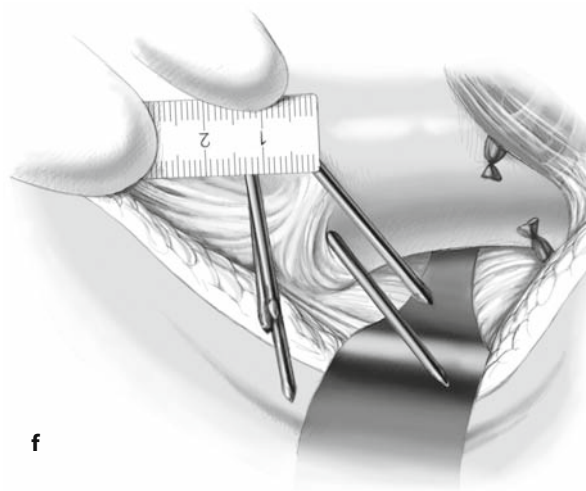


e

**Abbildungen 10a bis 10f**  
*Markierung der Osteotomie.*

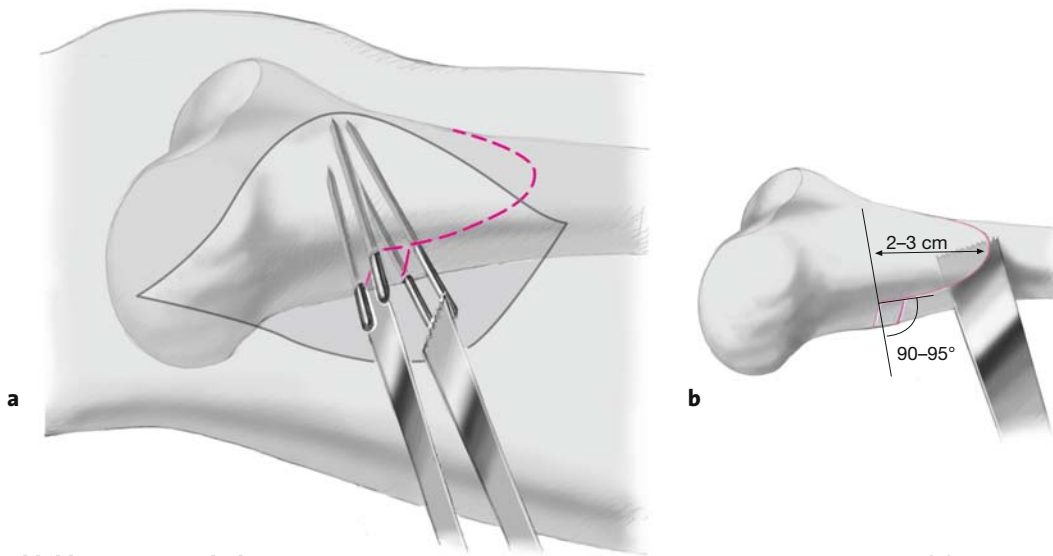
Die gewünschte schräge Osteotomie beginnt ca. 1 cm proximal der medialen Kondyle und endet nach absteigendem Verlauf im Bereich des lateralen Kondylenmassivs (a). Aufgrund des neuen biplanaren Sägeschnitts (s.u.) kann diese schräge Osteotomie im Gegensatz zu früheren Beschreibungen weiter distal beginnen, da nur die hinteren drei Viertel des Femurs osteotomiert werden. Dies ist möglich, da der aufsteigende Sägeschnitt in der Frontalebene iatrogene Verletzungen des Gleitlagers verhindert (b). Mit Hilfe eines neuen Zielgeräts (OGD, Fa. Synthes, entwickelt von P. Holzach, Zürich, und A. Staubli, Luzern, Schweiz, s. Abbildung 6) werden proximal und distal jeweils drei Bohrdrähte platziert, welche die geplante Keilentnahme vorgeben (c). Hierbei lässt sich die präoperativ geplante Korrektur mittels einer auf dem Zielgerät befindlichen Skala ablesen. Das Zielgerät kann danach entfernt werden, die Führungsdrähte werden belassen.

Falls kein Zielgerät vorhanden ist, ist alternativ die Markierung der posterioren Osteotomie mittels Kirschner-Drähten (mit Bohrer Spitze) möglich. Dabei hat es sich als praktisch erwiesen, zunächst zwei parallele Drähte als Markierung der distalen hinteren Osteotomie einzubringen (d). Die Keilbasishöhe der medialen Kortikalis entspricht dem Ausmaß der präoperativen Planung (in mm) und kann bei Bedarf eingezeichnet werden. Danach werden zur Markierung der proximalen Osteotomie



f

zwei weitere Drähte im posterioren Anteil platziert (e), welche sich konvergierend ca. 5 mm vor der Gegenkortikalis mit den zwei distalen Drähten treffen (s.o.). Um den Sägevorgang nicht zu behindern, werden die Kirschner-Drähte vor Beginn der Osteotomie gekürzt. Kontrolle des Korrekturausmaßes mittels steriler Messlehre (f).



**Abbildungen 11a und 11b**

*Osteotomie.*

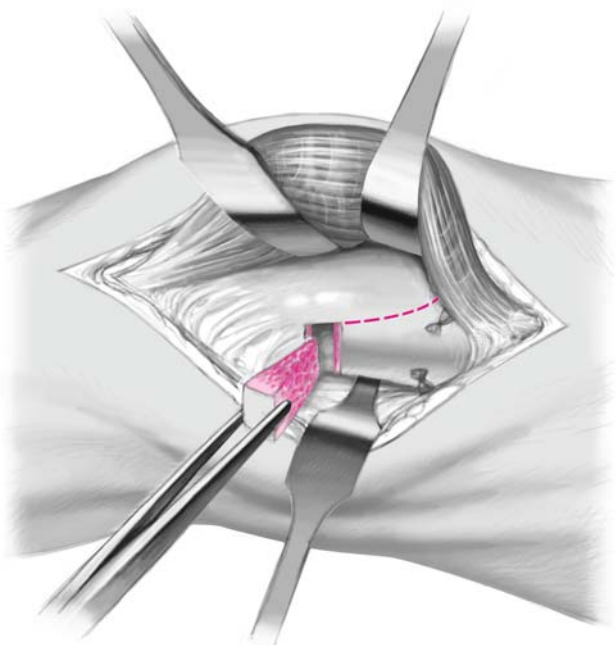
Danach wird die Osteotomie der hinteren drei Viertel des Femurs durchgeführt. Die eingebrachten Drähte werden hierbei als Sägeführung benutzt. Beide Sägeschnitte werden innerhalb der Führungsdrähte durchgeführt (a). Die Osteotomien werden immer (!) mit einem neuen Sägeblatt vorgenommen. Die zwei Osteotomien laufen ca. 5 mm vor der Gegenkortikalis zusammen. Beim Anlegen dieser hinteren Sägeschnitte ist auf einen permanenten Weichteilschutz der unmittelbar hinter dem Septum intermusculare befindlichen Gefäße und Nerven zu ach-

ten. Im anterioren Viertel des Femurs wird ein im Winkel von 90–95° nach proximal zielender Knochenschnitt durchgeführt, der nach ca. 2–3 cm die vordere Kortikalis erreicht und diese komplett durchtrennt (b). Entscheidende Vorteile des biplanaren Verfahrens sind analog zur valgusierenden Osteotomie der proximalen Tibia die beschleunigte knöcherne Konsolidierung und die Verhinderung von Rotationsfehlern, wobei Letztere gerade im Bereich des distalen Femurs von entscheidender Bedeutung ist.

**Abbildung 12**

*Entnahme des Knochenkeils.*

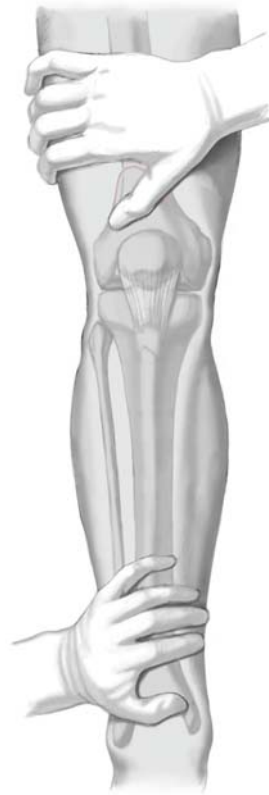Nach vollständig durchgeführter Osteotomie folgt die Entnahme des osteotomierten hinteren Knochenkeils. Hierbei ist besonders darauf zu achten, dass sämtliche Knochenanteile, speziell im posterioren Bereich, entfernt werden, um beim folgenden Schließen der Osteotomie kein Hypomochlion zu kreieren, welches zu einem Bruch der lateralen Kortikalis führen und ggf. eine Instabilität der Osteotomie nach sich ziehen kann.



**Abbildung 13**

*Schließen der Osteotomie.*

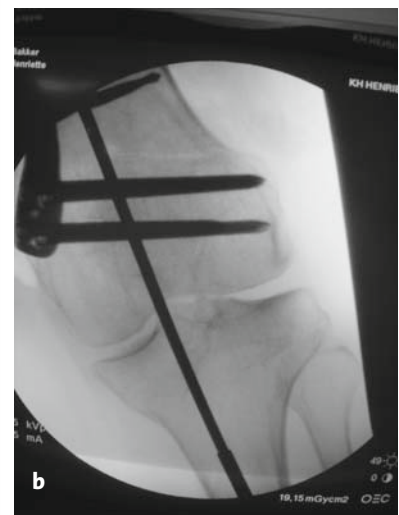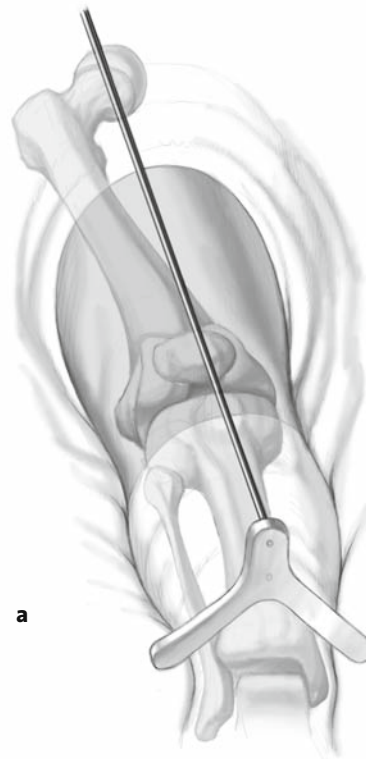
Das Schließen der Osteotomie kann einige Minuten dauern und setzt eine ständige Kommunikation zwischen Operateur und Assistent voraus. Der Assistent umfasst mit der einen Hand den lateralen Unterschenkel des Patienten und übt einen leichten Varusstress aus. Die andere Hand am Oberschenkel hält dagegen. Auf diese Weise schließt sich die Osteotomie langsam deformierend unter Erhalt der für die Stabilität sehr wichtigen lateralen Kortikalis. Kann trotz sanften manuellen Drucks keine ausreichende Annäherung der beiden Osteotomieflächen erreicht werden, sollte der Vorgang zunächst gestoppt und die Osteotomie auf ggf. vorhandene knöcherne Hindernisse (z.B. unzureichende Resektion etc.) überprüft werden. Im Normalfall schließt sich die Osteotomie nach 1–2 min unter konstanter Beibehaltung des manuellen Drucks durch den Assistenten.

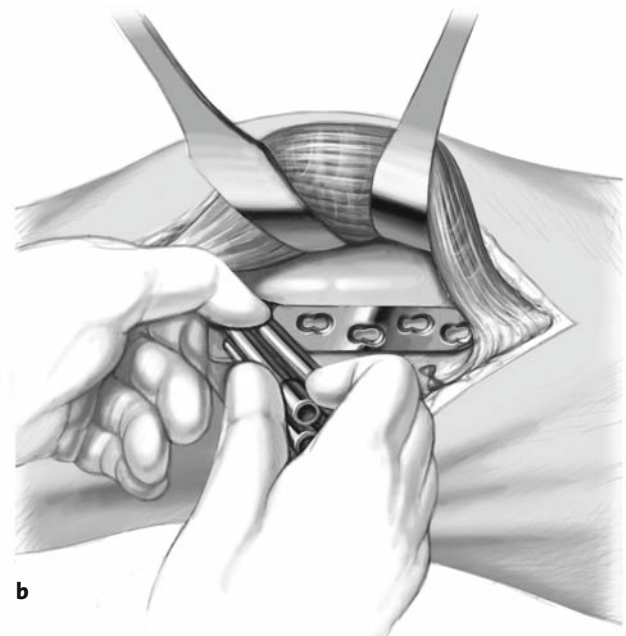
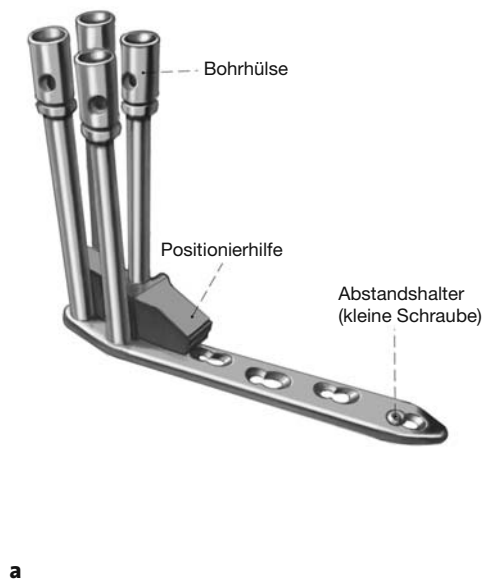


**Abbildungen 14a und 14b**

*Kontrolle der Beinachse.*

Nachdem die Osteotomie vollständig plastisch deformierend geschlossen worden ist, kann die erzielte mechanische Beinachse intraoperativ kontrolliert werden. Dazu wird eine Metallstange (Fa. Synthes) sowohl über das mittels Bildverstärker bestimmte Hüftkopfzentrum als auch über die Mitte des oberen Sprunggelenks gehalten (a). Schließlich kann durch die radiologische Darstellung des Kniegelenks streng a.p. die erzielte Tragachse visualisiert werden (b). Die Achse sollte bei entsprechender lateraler Arthrose leicht medial der medialen Eminentia intercondylaris, bei Valgusdeformität ohne höhergradige Knorpelschäden durch die mediale Spina verlaufen. Bei bestehender Unterkorrektur ist eine Nachresektion zu diesem Zeitpunkt möglich. Dagegen können Überkorrekturen nur sehr begrenzt (kein vollständiger Schluss des Osteotomiespalts) beeinflusst werden, wobei möglicherweise Pseudarthrosen durch die fehlende Kompression in Kauf genommen werden müssen (ggf. Spongiosaanlagerung notwendig!). Unter diesem Aspekt sei nochmals auf die adäquate und sorgfältige präoperative Planung hingewiesen.



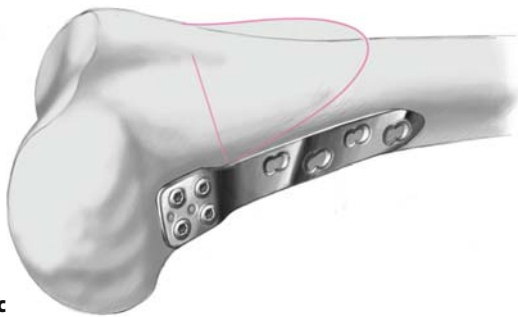
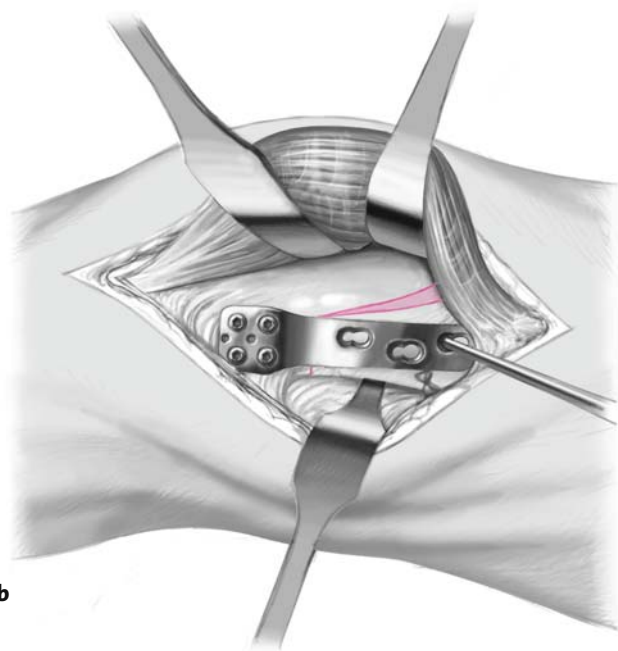
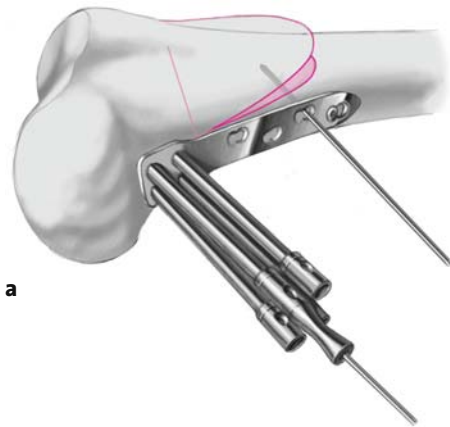


### Abbildungen 15a und 15b

#### Vorbereitung und Einbringen des Implantats.

Der TomoFix<sup>MDF</sup>-Plattenfixateur ist an die anatomischen Gegebenheiten des distalen Femurs angepasst und daher in einer Rechts- und Linksversion erhältlich. Die jeweilige Seite ist mit einem Großbuchstaben auf der Platte kenntlich gemacht. Bevor der Plattenfixateur in den Operationssitus eingebracht wird, müssen die vier distalen Bohrhülsen mit Hilfe einer Positionierhilfe in die vier distalen Bohrlöcher eingedreht werden (a). Hierdurch wird gewährleistet, dass die Gewindegänge der Platte geschützt und die vorgegebene Richtung der Schrauben

respektiert werden. Des Weiteren wird ein Abstandshalter in das proximalste Loch eingesetzt, welcher ein direktes Aufliegen der Platte auf dem Knochen verhindert. Die Platte wird unter dem Musculus vastus medialis eingeschoben (b) und antero-medial im Bereich des distalen Femurs positioniert, wobei unbedingt auf eine parallele Lage der Platte im Schaftbereich zu achten ist. Die distalen Bohrungen in der Platte sind in einem nach lateral um 20° ansteigenden Winkel angebracht, um die Perforation der Kopfverriegelungsschrauben nach hinten am distalen Femur zu vermeiden.



**Abbildungen 16a bis 16c**  
*Osteosynthese.*

Nachdem eine zufriedenstellende Position des TomoFix<sup>MDF</sup> erreicht ist, wird die Platte mit einem 2-mm-Kirschner-Draht provisorisch fixiert. Hierzu wird eine spezielle Führungshülse für Kirschner-Drähte in eine der distalen Bohrhülsen eingebracht und die Position der Platte mittels Bildverstärker überprüft (a). Korrekturen können unmittelbar vorgenommen werden. Nun wird die Ausrichtung des Plattenfixateurs am Femurschaft überprüft. Auch hier kann eine temporäre Fixation mit einem Kirschner-Draht, welcher z.B. in das zweite Loch von proximal eingebracht wird, vorgenommen werden (a,b). Von großer Bedeutung ist die korrekte anteromediale Ausrichtung der Platte und somit der Bohrverläufe, was im weiteren Verlauf der Operation die optimale Lage der Kopfverriegelungsschrauben vollständig intraossär bedeutet. Das direkte Anliegen des internen Plattenfixateurs am Knochen ist hierbei ausdrücklich nicht erwünscht (und durch den Abstandshalter auch nicht möglich), um die Durchblutung des Periosts nicht zu kompromittieren und eine schnelle knöcherne Konsolidierung nicht zu behindern.

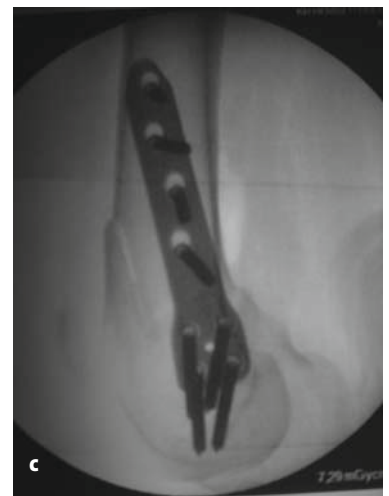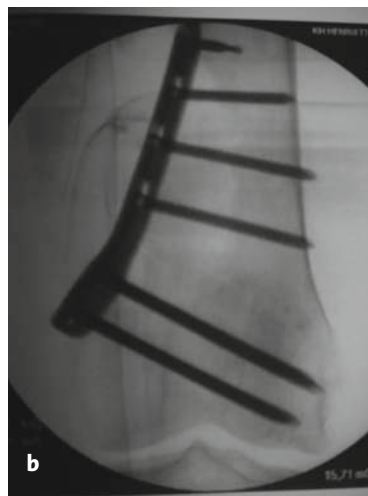
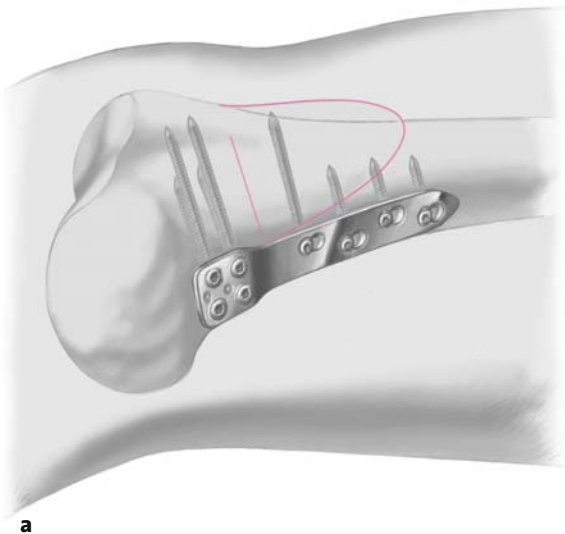
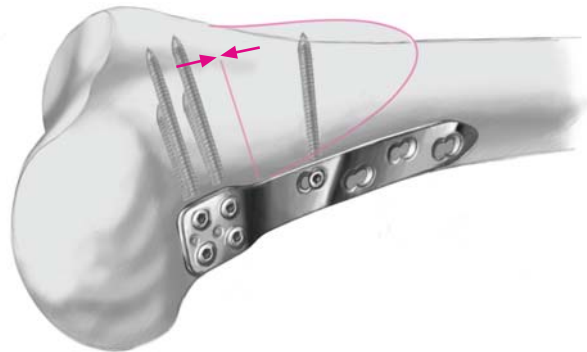
Bei zufriedenstellender Plattenposition beginnen die Bohrungen für die selbstschneidenden 5,0-mm-LCP-Kopfverriegelungsschrauben mit einem speziell kalibrierten 4,0-mm-Bohrer durch die auf der Platte fixierten Bohrhülsen. Nach Bestimmung der Schraubenlänge wird die Kopfverriegelungsschraube mit einem Drehmomentschraubendreher eingebracht und entsprechend dem Drehmoment von 3,5 Nm einmalig verriegelt. Um Weichteilirritationen zu vermeiden, sollte die Schrau-

be die laterale Kortikalis keinesfalls überragen. Nachdem alle Schrauben im distalen Abschnitt wie beschrieben eingebracht worden sind (c), wird der temporäre, distal eingebrachte Kirschner-Draht entfernt und nach entsprechender Bohrung ebenfalls durch eine Schraube ersetzt.

**Abbildung 17**

*Einbringen der temporären Zugschraube.*

Um die Kompression zwischen den Osteotomieflächen zu erhöhen und somit die knöcherne Konsolidierung zu verbessern, folgt nun das Einbringen einer temporären Zugschraube. Diese selbstschneidende 4,5-mm-Kortikalisschraube wird im dynamischen Anteil des proximal zur Osteotomie gelegenen Kombilochs rechtwinklig zum Schaft bikortikal eingebracht. Unter stufenweisem manuellem Andrehen der Schraube ist jetzt eine zusätzliche Kompression möglich, was radiologisch kontrolliert werden kann. Falls es zu einer Fraktur der lateralen Kortikalis gekommen sein sollte, kann mit dieser temporären Zugschraube in aufsteigender Richtung ein nach kaudal gerichteter Kompressionsvektor geschaffen sowie das laterale Scharnier stabilisiert und geschlossen werden.



**Abbildungen 18a bis 18c**

*Fertigstellung der Osteosynthese und Wundverschluss.*

Die Plattenlöcher des Femurschafts werden von distal nach proximal ersetzt. Dies erfolgt im eigenen Vorgehen mittels monokortikaler selbstbohrender und selbstschneidender Kopfverriegelungsschrauben, wobei die mediale Kortikalis durch einen 4,3-mm-Spiralbohrer lediglich angeköhrt wird. Die Schrauben werden wiederum mit dem Drehmomentbegrenzer einmalig verriegelt. Alternativ können bikortikale selbstschneidende Schrauben nach entsprechendem Vorbohren durch die bereits distal verwendeten Bohrhülsen eingebracht werden. Diese Technik hat sich jedoch bei Revisionsoperationen (Korrektur der Plattenposition etc.) als unvorteilhaft erwiesen, da durch das bikortikale Einbringen bereits Verankerungsoptionen verbraucht worden sind.

Schließlich wird die temporäre Zugschraube nach entsprechender bikortikaler Bohrung mittels Bohrbüchse im winkelstabilen Anteil des Kombilochs durch eine Kopfverriegelungs-

schraube ersetzt. Da diese Schraube direkt proximal der Osteotomie liegt und somit entscheidend zur Stabilität beiträgt, sollte sie bikortikal eingebracht werden (a). Danach erfolgen die radiologische Kontrolle und Dokumentation mittels Bildverstärker in zwei Ebenen (b, c), wobei sowohl auf die Osteotomie, die exakte Lage der Platte als auch die Schraubenlänge geachtet werden sollte.

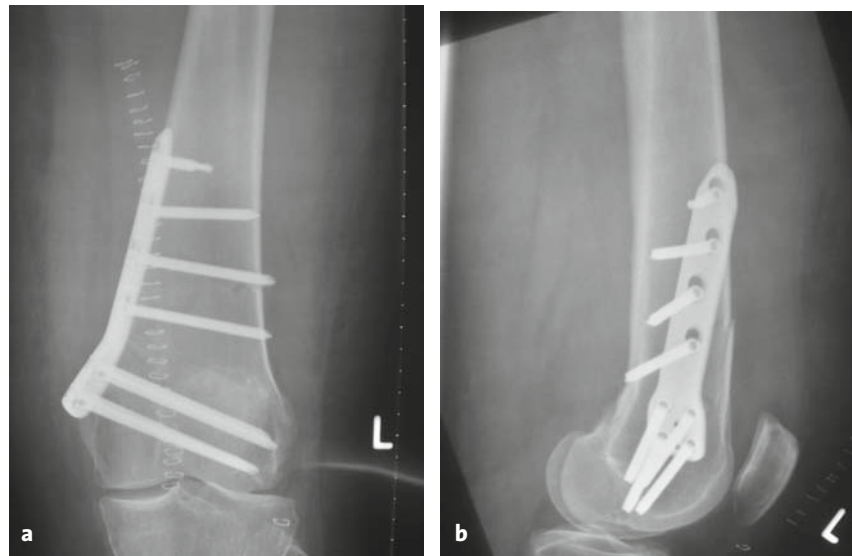
Nach Abschluss der Osteosynthese wird sowohl die Inzision im Bereich des MPFL wie auch im Bereich des distalen Musculus vastus medialis wieder verschlossen. Danach folgt die Einlage einer 10er Redon-Drainage (unter Sog) unter dem Muskel, welche schließlich nach kranial ausgeleitet wird. Postoperative Hämatombildungen können auf diese Weise reduziert/vermieden werden.

Danach erfolgt der schichtweise Wundverschluss zunächst der Muskelfaszie, der Subkutis und der Haut. Abschließend wird das operierte Bein mit einem sterilen elastischen Kompressionsverband versorgt.



### Abbildungen 19a und 19b

Neben den bereits im Operationssaal angefertigten Bildern (mittels Bildverstärker) werden ca. 2–3 Tage nach der Operation Röntgenbilder des operierten Beins in zwei Ebenen aufgenommen (a, b). Diese dienen zur Kontrolle der Osteotomie sowie der eingebrachten TomoFix-Platte.



### Postoperative Behandlung

- Elastische Wickelung des Beins inklusive des Oberschenkels im Operationssaal.
- Postoperativ sofortiger Beginn der Kühlung.
- Schmerztherapie nach dem WHO-Schema (Weltgesundheitsorganisation).
- Verbandswechsel am 1. postoperativen Tag, dann täglich.
- Mobilisation ab dem 1. postoperativen Tag.
- Physiotherapie und manuelle Lymphdrainage ab dem 1. postoperativen Tag.
- Teilbelastung für 6 Wochen.
- Thromboseprophylaxe z.B. mit niedermolekularen Heparinen bis zum Erreichen der sicheren Vollbelastung unter Kontrolle insbesondere der Thrombozytenzahl.
- Röntgenkontrolle am 2. oder 3. postoperativen Tag (Abbildungen 19a und 19b).
- Bewegungsschiene bei Bedarf.
- Entlassung bei reizlosen und trockenen Wundverhältnissen zwischen dem 4. und 7. postoperativen Tag.
- Fadenzug (oder ggf. Entfernung der Hautklammern) nach 10–12 Tagen.
- Röntgenkontrolle nach 6 postoperativen Wochen, dann ggf. Übergang zur beschwerdeadaptierten Vollbelastung.

### Fehler, Gefahren, Komplikationen

- Ungenügende oder falsche präoperative Planung: Über- bzw. Unterkorrektur!

- Bei Überkorrektur: Osteotomie ggf. nicht vollständig schließen, Spongiosaanlagerung (Beckenkamm) in den Osteotomiespalt erwägen!
- Bei Unterkorrektur: Nachresektion am Osteotomiespalt möglich. Daher intraoperative Kontrolle der Beinachse mittels Bildverstärker obligat.
- Valgische Fehlstellung nicht femoral: Postoperativ schräge Gelenklinie mit erheblichen postoperativen Beschwerden des Patienten.
- Ungenügende Kenntnis des Implantats: Falsche Verriegelungstechnik (einmaliges, manuelles [keine Maschine!] „Klicken“ des 4-Nm-Drehmomentschraubendrehers).
- Schädigung der Knochenoberfläche durch falsche Osteotomietechnik (keine Kühlung, schnelles, aggressives Sägen): Steigendes Risiko von Pseudarthrosen.
- Pseudarthrose (ggf. Anlagerung von autologer Spongiosa im Rahmen eines zweiten Eingriffs notwendig).
- Keine ausreichende Weichteilpräparation bzw. kein ausreichender Weichteilschutz (insbesondere der Gefäße [Venae perforantes und/oder Poplitealgefäße]): Blutung mit intraoperativem Hämatom.
- Infektion.
- Plattenbruch (den Autoren ist in den mehr als 150 Fällen ein Plattenbruch bekannt).

### Ergebnisse

In unserer Klinik wurden von 01/2005 bis 10/2008 insgesamt 60 varisierende Femurosteotomien in Closed-

Wedge-Technik mit dem TomoFix<sup>MDF</sup> durchgeführt, davon 30 in biplanarer Technik (seit 11/2006). 35 Patienten waren männlich, 25 weiblich. Das Durchschnittsalter lag bei 39,7 Jahren (17–79 Jahre). Die Patienten waren im Durchschnitt 2,3-mal voroperiert (0–6 Voroperationen). Das Korrekturausmaß lag im Mittel bei 7,6 mm (4–13 mm). Die Entlassung aus der stationären Behandlung erfolgte nach 6,5 Tagen (4–12 Tage). Der mittlere Nachuntersuchungszeitraum belief sich auf 21 Monate (3–45 Monate). Die präoperative Beugefähigkeit des betroffenen Kniegelenks betrug durchschnittlich 126° (95–140°), wobei postoperativ eine mittlere Flexion von 128° (105–140°) ermittelt werden konnte. Bei 25 Patienten lag präoperativ ein Streckdefizit von mindestens 5° (5–15°) im Vergleich zur Gegenseite vor, wohingegen zehn Patienten auch postoperativ zum Zeitpunkt der Nachuntersuchung noch keine volle Extension des Kniegelenks erreicht hatten.

Der Tegner-Score stieg von präoperativ 2,8 (1–4) auf postoperativ 5,6 (2–9), im IKDC-Score (International Knee Documentation Committee) erreichten 18 Patienten Grad A, 27 Patienten Grad B, neun Patienten Grad C und sechs Patienten Grad D. Die Werte der visuellen Analogskala (VAS) für Schmerz betrugen präoperativ durchschnittlich 6,8 (8–2), postoperativ 3,1 (0–7).

Insgesamt mussten sieben Revisionsoperationen durchgeführt werden. Dabei handelte es sich um eine Hämatomentlastung (Patientin mit äthyltoxischem Leberschaden), drei Pseudarthrosen (ein Patient mit starkem Nikotinabusus [50 Zigaretten täglich], eine Patientin mit retrospektiv zu wenig intraoperativer Kompression im Bereich des Osteotomiespalts und eine weitere Patientin ohne erkennbare Ursache) sowie eine oberflächliche/subkutane und eine tiefe Infektion, welche nach mehreren Revisionen beherrscht werden konnte und schließlich in einer Knieendoprothese (sekundär!) endete. Bei einer Patientin kam es nach einem erneuten Sturz 7 Wochen postoperativ zu einer Fraktur proximal der TomoFix-Platte, welche durch eine Osteo-

synthese mittels LISS-Platte (Less Invasive System) und Anlagerung von Spongiosa behandelt wurde. Die knöcherne Konsolidierung nach dieser Revision war unkompliziert.

### Literatur

1. Franco V, Cipolla M, Gerullo G, et al. Öffnende Keilosteotomie des distalen Femurs beim Valgusknie. *Orthopäde* 2004;33:155–92.
2. Freiling D, Lobenhoffer P, Staubli A, et al. Die varisierende schliessende Femurosteotomie zur Behandlung der Valgusarthrose am Kniegelenk. *Arthroskopie* 2008;21:6–14.
3. Galla M, Lobenhoffer P. Die öffnende valgusierende Umstellungsosteotomie der proximalen Tibia mit dem Tomofix-Plattenfixateur. *Oper Orthop Traumatol* 2004;16:397–417.
4. Lobenhoffer P, Agneskirchner JD, Zoch W. Die öffnende valgusierende Osteotomie der proximalen Tibia mit Fixation durch einen medialen Plattenfixateur. *Orthopäde* 2004;33:153–60.
5. Lobenhoffer P, De Simoni C, Staubli AE. Opening wedge high tibial osteotomy with rigid plate fixation. *Tech Knee Surg* 2002;1:93–105.
6. Outerbridge RE. The etiology of chondromalacia patellae. *J Bone Joint Surg Br* 1961;43:752–7.
7. Paley D. *Principles of deformity correction*. Berlin: Springer, 2000.
8. Pape D, Lobenhoffer P, Galla M. Detailed planning algorithm for high-tibial osteotomy. In: Lobenhoffer P, van Heerwaarden R, Staubli AE, Jakob P, eds. *Osteotomies around the knee*. AO Foundation publishing. Stuttgart: Thieme, 2008:39–48.
9. Pape D, Seil R, Adam F, et al. Bildgebung und präoperative Planung der Tibiakopfosteotomie. *Orthopäde* 2004;33:122–34.
10. Van Heerwaarden R, Wymenga A, Freiling D, et al. Distal medial closed wedge varus femur osteotomy stabilized with the Tomofix plate fixator. *Oper Tech Orthop* 2007;17:12–21.
11. Van Heerwaarden R, Wymenga A, Freiling D, Staubli AE. Supracondylar varization osteotomy of the femur with plate fixation. In: Lobenhoffer P, van Heerwaarden R, Staubli AE, Jakob P, eds. *Osteotomies around the knee*. AO Foundation publishing. Stuttgart: Thieme, 2008:147–66.

### Korrespondenzanschrift

Dr. Denise Freiling  
Sportsclinic Germany GmbH  
Uhlemeyerstraße 16  
30175 Hannover  
Telefon (+49/511) 8976-5595, Fax -5597  
E-Mail: d.freiling@gmx.de